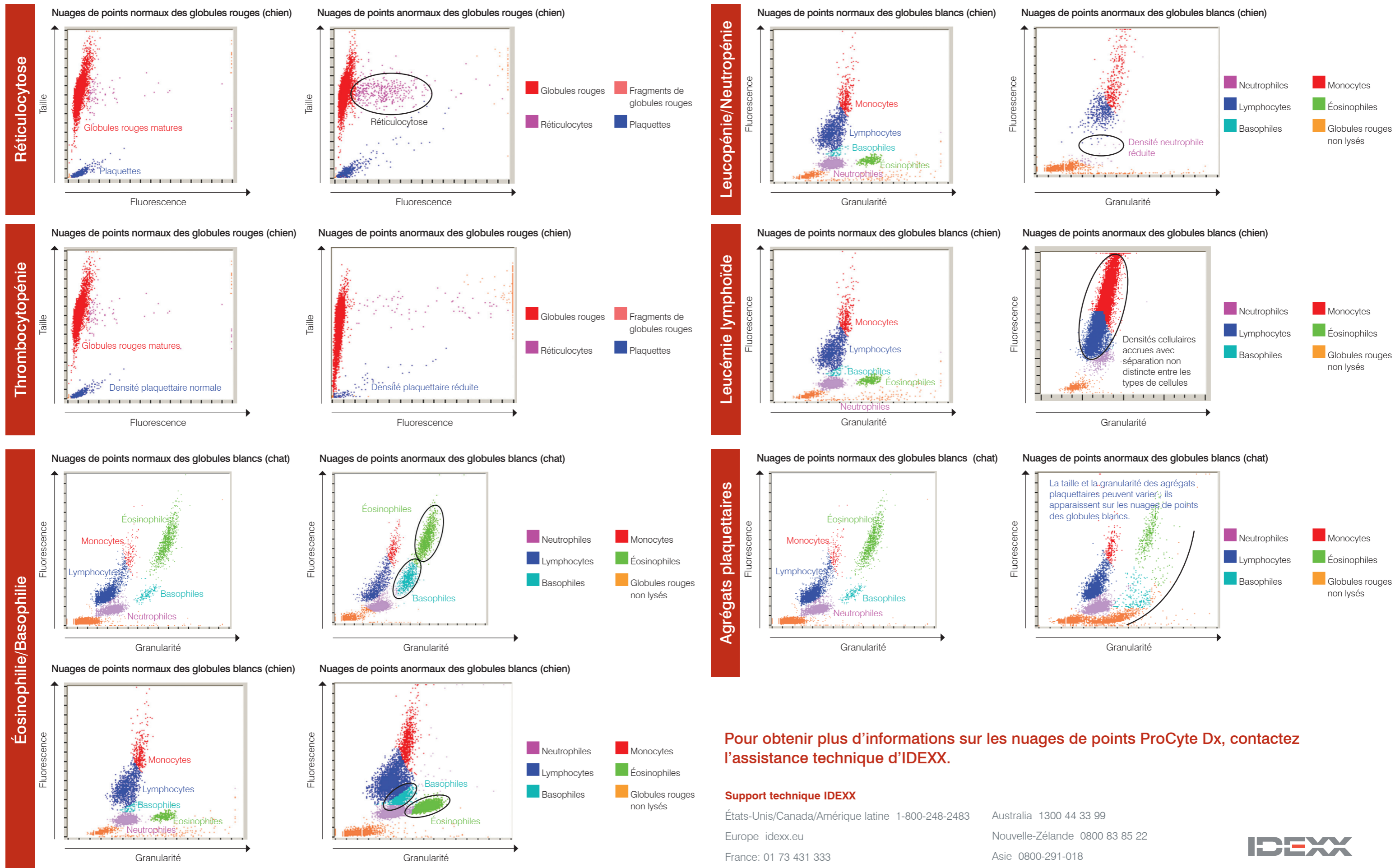


Interprétation des nuages de points de l'analyseur d'hématologie ProCyte Dx* d'IDEXX

Les nuages de points sont une représentation visuelle de l'hémogramme, chaque point représentant une cellule. Ils constituent un élément critique de l'hémogramme et fournissent une vision instantanée de la morphologie cellulaire. Ce poster vous aidera à identifier diverses pathologies canines et félines.



Pour obtenir plus d'informations sur les nuages de points ProCyte Dx, contactez l'assistance technique d'IDEXX.

Support technique IDEXX
 États-Unis/Canada/Amérique latine 1-800-248-2483 Australie 1300 44 33 99
 Europe idexx.eu Nouvelle-Zélande 0800 83 85 22
 France: 01 73 431 333 Asie 0800-291-018



Réticulocytose

La réticulocytose (augmentation du nombre de réticulocytes) constitue la caractéristique la plus représentative et l'indicateur le plus objectif d'une anémie régénérative. Une réticulocytose sans anémie peut également indiquer une anémie en voie de régression ou occulter un processus pathologique. Les réticulocytes sont facilement identifiés par les points magenta à droite de la zone des globules rouges matures (points rouges). Le colorant se lie aux cellules réticulaires résiduelles, rendant ainsi les réticulocytes fluorescents et les faisant apparaître sur la droite des globules rouges matures normaux non fluorescents. Les nuages de points normaux comportent peu de réticulocytes et leur densité est moindre par rapport à celle affichée dans les nuages de points anormaux. Un examen rapide des nuages de points permet de valider immédiatement la numération réticulocytaire.

Thrombocytopénie

La thrombocytopénie peut s'avérer être un élément critique dans un hémogramme, par conséquent, une validation rapide des résultats de l'analyseur d'hématologie est essentielle. Une thrombocytopénie sévère est validée de façon simple dans les nuages de points des globules rouges et des plaquettes. Dans un nuage de points normal, les points bleus représentent les plaquettes (hors agrégats). En cas de thrombocytopénie sévère, la densité des points bleus est fortement réduite. Une étude microscopique du frottis sanguin est recommandée afin d'identifier une éventuelle agrégation plaquettaire pour tout cas présentant un taux de plaquettes bas. Les agrégats plaquettaires (apparaissant sur les nuages de points de globules blancs) peuvent entraîner une numération plaquettaire faussement basse.

Éosinophilie/Basophilie

La détection des éosinophilies et/ou basophilies (respectivement augmentation du nombre d'éosinophiles et/ou de basophiles) constitue une observation importante qui dirige la recherche diagnostique vers des pathologies spécifiques telles que les allergies, les maladies parasitaires ou bien d'autres encore. Par conséquent, il est important d'obtenir une validation rapide des résultats chiffrés lors de l'identification d'une éosinophilie et d'une basophilie. Dans les nuages de points, les éosinophiles (indiqués en vert) sont situés à droite des neutrophiles chez le chien et à droite des monocytes chez le chat. Les basophiles (indiqués en cyan) sont situés au-dessus des neutrophiles chez le chien et à droite des lymphocytes chez le chat. Différentes formes sont observées selon les espèces en raison de leurs caractéristiques morphologiques uniques. Dans les cas pour lesquels une éosinophilie ou une basophilie significative est identifiée, la densité accrue des nuages de points des éosinophiles ou des basophiles permet de confirmer de façon rapide et simple l'augmentation de ces populations de cellules.

Leucopénie/Neutropénie

La leucopénie (baisse du nombre de leucocytes totaux) et en particulier la neutropénie (baisse du nombre de neutrophiles) ont une importance clinique significative dans l'identification de maladies inflammatoires sévères et des effets possibles de la chimiothérapie ; un dépistage immédiat de ces situations s'avère essentiel pour le vétérinaire. Les leucopénies sévères peuvent être rapidement validées par l'examen des nuages de points. Toute diminution significative du nombre de cellules appartenant à une population blanche particulière peut être facilement mise en évidence par l'absence du nuage de points correspondant ou la baisse importante de sa densité. Le cas illustré sur le revers présente une leucopénie caractérisée par une neutropénie marquée : vous remarquerez l'absence du nuage de points violets, qui représente les neutrophiles de l'échantillon.

Leucémie lymphoïde

La leucémie se présente sous de nombreuses formes : l'une des formes les plus courantes est la leucémie lymphoïde qui est soit le résultat de la progression d'un lymphome malin ou d'une leucémie lymphoïde primaire qui se développe dans la moelle osseuse. La plupart des analyseurs d'hématologie avancés ne peuvent pas caractériser de façon précise ces cellules malignes circulantes. Dans de nombreux cas, ils essaient de réaliser une caractérisation cellulaire, mais en raison de la difficulté à différencier les nombreux types de leucocytes, le message « Abnormal WBC Distribution » (distribution anormale des globules blancs) s'affiche afin de signaler qu'il est nécessaire de réaliser une évaluation complémentaire, soit un frottis sanguin, soit une analyse dans un laboratoire spécialisé, afin de valider la tentative de diagnostic de l'analyseur. Dans les nuages de points des globules blancs normaux, les différentes zones de leucocytes habituellement présentes dans le sang périphérique forment des nuages de points distincts. Cependant, dans les nuages de points des animaux atteints de leucémie, il n'existe pas de distinction claire entre les différents nuages de leucocytes : on peut remarquer un continuum entre les différentes couleurs des nuages de points. Dans de tels cas, l'analyseur affiche le code de message adéquat, indiquant qu'il est difficile d'identifier précisément les leucocytes et qu'il est recommandé d'effectuer un frottis sanguin ou d'envoyer un échantillon à un laboratoire d'analyse.

Agrégation plaquettaire

L'agrégation plaquettaire est un problème courant en médecine vétérinaire, en particulier pour les échantillons chez le chat. Elle peut être induite lorsque la collecte de l'échantillon est difficile (trop lente ou proportion anticoagulant/sang inadéquate). Il existe différents degrés d'agrégation plaquettaire et la plupart des analyseurs avancés peuvent identifier les agrégats plaquettaires de grande taille. En cas d'identification, l'opérateur reçoit un message approprié et les résultats qui pourraient être affectés par l'agrégation plaquettaire sont signalés. L'analyseur peut fournir des valeurs, cependant une évaluation complémentaire et une confirmation des valeurs identifiées sont essentielles en cas d'affichage de messages d'erreur. Un examen rapide des nuages de points peut également permettre à l'opérateur de valider immédiatement la présence d'agrégats plaquettaires de grande taille. Sur les nuages de points, les agrégats plaquettaires de grande taille sont identifiables par une masse curvilinéaire de points s'étendant de la zone des cellules non lysées (indiquées en orange) parallèles aux nuages de leucocytes normaux. Chez le chien, l'agrégation plaquettaire peut avoir une incidence sur la numération des éosinophiles et des neutrophiles. Chez le chat, elle peut avoir une incidence sur la numération des basophiles et des éosinophiles. Un examen rapide du frottis sanguin peut permettre de valider immédiatement la présence d'agrégats plaquettaires de grande taille et de confirmer les résultats identifiés. Si des agrégats plaquettaires sont identifiés ou observés sur le frottis sanguin, il est recommandé de prélever un nouvel échantillon en vue d'une seconde analyse.